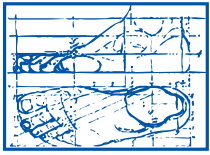


# korean resources



**ALEXANDRIA  
PODIATRY  
ASSOCIATES**

**Dr. Joonhyun Yoon**  
**Dr. Jeffrey S. Coster**  
**Dr. Kenneth R. Wilhelm**  
**Dr. Jeffrey L. Graziano**  
**703-379-0700 (office)**

## 발톱 질환 (Onychomycosis)

### 발톱은 건강의 척도이다.

많은 사람들은 손, 발톱의 가치를 제대로 알지 못한다. 손, 발톱은 자주 손질해야 하고 성가신 존재로 생각하며 신체의 다른 부분에 비해 관심이 적다. 그러나 실제로 이들은 혈액 순환의 말단부에 위치해 있기 때문에 다른 질환을 조기에 진단할 수 있는 건강의 척도가 될 수 있다. 예를 들어 건선이 있을 때 패이거나 두꺼워지고 철결핍성 빈혈이 있을 때에는 오목해지기 때문에 이러한 변화로 조기에 이러한 질환을 진단할 수 있다. 또한 손, 발톱 아래 부분에 붉게 변색되었을 때에는 곧 심장 발작이 올 수 있음을 미리 알 수도 있다. 이들은 끊임없이 자라는데 갑상선 호르몬 과다증이나 손상을 받고 회복될 때 같은 몇몇 경우에서 자라는 속도가 더욱 빠르다. 그런데 조직의 양이 적음에도 불구하고 자라는데 많은 에너지가 소요되기 때문에 이러한 왕성한 대사 요구량으로 인해 몸에 질환이 있을 때 모양이나 색깔이 변하기도 하고, 염증과 같은 이상 소견을 보이게 된다. 치료는 보존적인 방법으로 할 수 있고 때에 따라 부분 혹은 완전 절제술이 필요할 수 있다. 이러한 질환과 깊은 관련성 때문에 발톱에 이상이 오는 것은 반대로 다른 질병을 알려주는 지표가 될 수 있다. 발톱에 올 수 있는 변화로서는 쉽게 부서지거나 구부러지거나 변색되거나 염증이 생길 수 있고 움푹 패이거나 줄이 생길 수도 있는 것이다. 때에 따라 빠져서 새로 날 수도 있다. 외상, 사마귀, 발톱 밑의 종양, 염증, 불결한 위생, 순환 장애, 때에 따라 선천적인 질환이 원인이 될 수 있다. 나이가 들면서 혈액 순환이 나빠져 변색되거나 어두워지고, 두껍지만 잘 부러지게 된다. 노인들은 대부분 기력 및 기술이 떨어지고 시력도 안 좋기 때문에 이렇게 변형된 발톱을 제대로 깎지 못한다. 때문에 전문적인 의료인의 도움이 필요할 수 있다.

### 내향성 발톱은

내향성 발톱은 가장 흔한 발톱 질환이다. 정상적인 발톱은 반듯하게 자라지만 이것의 가장자리가 구부러져 자라면서 살속을 파고 들어가 염증이 생기고 심한 통증을 동반한다. 흔히 발톱을 딱딱한 물질로 알기 쉽지만 발톱은 유연한 물질로 압력을 받게 되면 안으로 파고 들어가는 성질이 있기 때문이다. 내향성 발톱의 모양은 다양하다. 평평한 모양도 있고 C 모양의 것도 있는데 이것은 보통 노인에게서 더 흔히 볼 수 있다. 생기는 위치는 엄지 발가락이 가장 많지만 다른 발가락도 생길 수 있다.

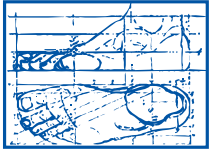
### 내향성 발톱의 원인

1. 발톱을 깎는 습관이 잘못되거나(일직선으로 반듯하게 깎아야 한다)
2. 신발이 너무 좁아서 발가락이 조일 경우
3. 일이나 스포츠, 레저 중에 발생한 반복적인 외상
4. 유전적 원인
5. 무좀 및 다른 감염으로 인해 발생한다.

### 내향성 발톱의 치료

내향성 발톱은 가장 흔한 발톱 질환이다. 정상적인 발톱은 반듯하게 자라지만 이것의 가장자리가 구부러져 자라면서 살속을 파고 들어가 염증이 생기고 심한 통증을 동반한다. 흔히 발톱을 딱딱한 물질로 알기 쉽지만 발톱은 유연한 물질로 압력을 받게 되면 안으로 파고 들어가는 성질이 있기 때문이다. 내향성 발톱의 모양은 다양하다. 평평한 모양도 있고 C 모양의 것도 있는데 이것은 보통 노인에게서 더 흔히 볼 수 있다. 생기는 위치는 엄지 발가락이 가장 많지만 다른 발가락도 생길 수 있다.

# korean resources



**ALEXANDRIA  
PODIATRY  
ASSOCIATES**

**Dr. Joonhyun Yoon  
Dr. Jeffrey S. Coster  
Dr. Kenneth R. Wilhelm  
Dr. Jeffrey L. Graziano  
703-379-0700 (office)**

## 발톱 질환 (Onychomycosis)

### 발톱 무좀

- 발톱은 비교적 불결한 장소로서 감염을 일으키는 박테리아와 곰팡이의 서식 장소가 될 수 있다.
- 발톱 무좀은 발톱 질환 중 가장 치료가 어려운 것 중 하나이다.
- 발톱무좀이 생기면 특징적으로 발톱은 두꺼워지고 변색되며 간혹 발톱의 앞부분이 뜨기도 하는데 심하면 부서지기도 한다. 만일 약물 치료가 실패할 경우 발톱을 제거할 수도 있다.
- 그러나 발톱을 뽑는다고 재최근에는 여러 경구용 치료제가 개발되어 염려할 만한 부작용이 없이도 치료가 가능하다.
- 혈액 순환이 좋지 않은 노인 특히 당뇨병 환자에 있어서는 이러한 치료가 수술보다 안전한 치료법이다.
- 발톱 주위에 발생하는 감염을 제때에 적절히 치료하지 않을 경우 심각한 결과를 초래할 수도 있는데 감염이 위쪽으로 퍼지면서 발가락, 발, 심지어 다리까지도 잃을 수 있다.
- 특히 당뇨병 환자는 주의해야한다.
- 만일 당신의 발톱이나 주위 조직에 염증이 생기거나 색깔이나 모양에 변화가 오고 진물이 나올 경우에는 절대로 본인이 직접 발톱을 제거한다거나 약을 써보려고 하지 말고 지체없이 의사의 진찰을 받고 치료를 받아야한다. 발을 완전히 막을 수는 없다.

### 발톱 및 발가락 질환 예방법

1. 발톱의 앞부분을 반듯하게 깎는다. 길이는 발가락 끝에서 약간 나온 것이 좋다. 절대로 양쪽 구석을 둥글게 깎지 마라.
2. 특수하게 고안된 발톱깎기(앞이 볼록함)로 깎는다.
3. 깎은 후 파일 등으로 매끈하게 다듬는다.
4. 너무 짧지도 너무 조이지도 않는 적절히 맞는 신발을 신는다.
5. 발을 규칙적으로 닦아준다. 특히 발가락 사이를 잘 닦아주고 그후 철저히 말린다.
6. 너무 조이지 않는 양말을 신는다.