

## 발목 염좌 (Ankle Sprain) 발목 골절 (Ankle Fracture)

### 원인

발목 염좌는 정형외과 영역에서는 아주 흔한 급성 손상이다. 이것은 주로 운동 경기 중에 발생하는 것이 일반적이지만 평탄하지 않은 땅에 발을 헛디디거나 수렁에 빠져서 발생하기도 한다. 환자에 따라서 여러번 반복적으로 나타나는 경우도 드물지 않게 볼 수 있다. 수상시에 환자들은 발목이 획 도는 것을 느낄 수 있고 경우에 따라서는 발목 관절 부위에서 무언가 끊어지는 소리나 느낌을 받을 수도 있다. 걷기가 어려워지면서 발목이 붓는 것을 느낄 수 있다. 따라서 환자들은 발목에 무언가 이상이 있구나 하는 것을 감지하게 된다.

우리가 흔히 발목이 빠었다고 얘기하는 것은 발목관절의 뼈와 뼈를 이어주는 인대가 늘어나거나 끊어지는 것으로 그 종류나 치료법이 일반인들이 생각하는 것보다는 다양하다. 가장 흔한 손상은 발목관절의 외측부 인대 손상으로 손상 후 발목의 외측부위가 붓고 멍이 드는 것을 느낄 수 있다.

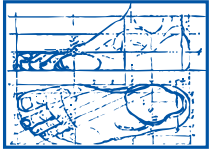
### 진단

이학적 검사로서 가장 유용한 것은 전방 전위 검사로서 한손으로 발목 부분을 고정하고 다른 한손으로 발뒤꿈치를 잡고 부드럽게 앞, 뒤로 움직일 때 불안정성을 느낄 수가 있다. 경우에 따라서는 기울기 검사(tilt test)를 사용할 수 있으나 전방전위 검사에 비해 신빙성은 떨어진다. 관절 운동 범위는 통증 및 부종으로 인해 감소하지만 근력은 보통 유지된다. 발목 염좌는 정형외과 및 스포츠 의학의 특수한 몇몇 경우를 제외하고는 기브스를 잘 사용하지 않는다.

### 치료

발목 염좌 치료에 있어서 가장 문제되는 것은 염좌의 만성적 재발이다. 따라서 올바른 초기 치료가 중요한 것이다. 대부분 골절은 발생하지 않으나 반드시 X-ray를 찍어 골절 여부를 확인해야 하면 골절 여부에 따라 그 치료법이 상당한 차이를 보이기 때문이다. 일반적인 초기 치료법은 휴식, 얼음찜질, 압박 붕대, 발을 심장보다 높이 올리고 있기, 그리고 진통 소염제의 투여와 물리 치료이다. 손상이 아주 경미할 경우 위의 치료로서도 충분하나 병원에 찾아올 정도라면 대부분 중등도 이상의 손상으로 보조기나 테이핑을 실시해서 보행 및 운동을 할 수 있게 도와줄 수도 있다. 이러한 보조기는 비교적 간편하면서도 효과적이기 때문에 권할 만 하다. 그러나 테이핑은 전문적 기술이 필요하기 때문에 일반인들이 하기에는 다소 어려움이 따른다. 해야 한다. 아주 심한 염좌의 경우에는 기브스나 수술이 필요할 수도 있지만 이는 아주 제한된 경우에만 실시한다. 예전에는 병원에 오면 일반적으로 기브스를 해서 환자들이 꺼리는 경우가 많았으나 최근 연구 결과에 따르면 기브스 고정보다는 발목 보조기를 하고 걷게 하는 쪽이 오히려 결과가 좋기 때문에 보조기 처방을 선호한다. 그러나 초기 치료를 게을리하거나 부적절하게 받을 경우 손상된 인대가 늘어난 상태로 있기 때문에 발목이 불안정해지면서 반복적으로 빠고, 오래 지속될 경우에는 관절염 등 여러 합병증이 발생할 수 있다. 특히 이러한 것은 스포츠 선수에게는 치명적이 될 수 있다. 농구, 발리 볼, 축구, 테니스 등 도약과 멈춤 및 발목의 뒤틀림이 자주 반복되는 스포츠나 불규칙한 지면에서 운동하는 야구 선수에 있어서는 이러한 발목 염좌가 흔한 부상이므로 특히 주의해야 한다. 특히 이러한 것은 스포츠 선수에게는 치명적이 될 수 있다. 농구, 발리 볼, 축구, 테니스 등 도약과 멈춤 및 발목의 뒤틀림이 자주 반복되는 스포츠나 불규칙한 지면에서

# korean resources



**ALEXANDRIA  
PODIATRY  
ASSOCIATES**

Dr. Joonhyun Yoon

703-379-0700 (office)

## 발목 염좌 (Ankle Sprain) 발목 골절 (Ankle Fracture)

운동하는 야구 선수에 있어서는 이러한 발목 염좌가 흔한 부상이므로 특히 주의해야 한다. 저자의 경우 재발을 방지하기 위해 손상된 외측부 인대 기능을

대신할 수 있도록 비골근 강화 훈련을 꾸준히 실시할 것을 권고한다. 또한 이러한 경우 특수 기능성 깔창과 신발도 도움을 준다. 수술을 필요로 하는 경우는 흔치 않으나 아주 심한 염좌이거나 불안정성이 심해 만성적으로 재발하고 이차적 합병증을 유발하는 경우에는 실시할 수 있다. 방법은 변형 브로스트롬 술식을 이용하며 결과는 대부분 만족스럽다. 그러나 초기에 적절한 치료를 받을 경우에는 이러한 수술이 불필요하기 때문에 초기에 족부 전문 의사의 치료를 받을 것을 권한다.

### 발목 골절

발목에는 양쪽 복숭뼈의 골절이 많고 발에는 제5 중족골 기저부 골절이 많습니다. 이 경우들은 대개 발목이 빠는 경우 동시에 같이 자주 동반되는 골절입니다. 발목이 빠졌을 경우에 꼭 방사선 검사를 하는 이유가 여기에 있습니다. 이 경우 골절을 치료하지 않고 방치한 경우 관절 주위의 골절로 추후 관절 운동에 지장이 있고 관절염으로 발전할 가능성이 많습니다.

그 외 추락에 의한 종골(뒤꿈치뼈) 골절도 많습니다. 과거에는 그냥 방치한 경우가 많았으나 현재는 부서진 관절면을 맞추고 뒤꿈치 부위를 원래의 모양대로 교정하는 수술을 합니다. 또는 과거 종골 골절의 후유증으로 뒤꿈치의 모양이 틀어진 경우도 교정을 합니다.